

الوصف الشكليائي والتركيب النسيجي لعضو الشم في الدجاج المحلي (*Gallus domesticus*)

م.م أشواق أحمد حسين ا.د. حسين عبد المنعم داود

قسم علوم الحياة، كلية التربية (ابن الهيثم) الاعظمية- بغداد

الخلاصة

تم دراسة الوصف الشكليائي والتركيب النسيجي لعضو الشم في الدجاج المحلي (*Gallus domesticus*). اظهرت نتائج الدراسة الحالية ان عضو الشم في الدجاج المحلي يتمثل بزوج من الردهات او التجاويف الأنفية الصغيرة مخروطية الشكل، وهي تقع على السطح الظهري للرأس تحت مستوى العيون ، وتفصل هذه التجاويف بواسطة الحاجز الأنفي. ويفتح التجويفين الأنفيين الى الخارج بواسطة المناخر الخارجية، في حين تفتح الى داخل الجوف الفمي بواسطة المناخر الداخلية. اظهرت الدراسة الحالية وجود ثلاث قرينات في التجويف الأنفي للدجاج المحلي، تتمثل بقرينة أنفية امامية (خطمية) وقرينة أنفية وسطى وقرينة أنفية خلفية (ذيلية)، وتكون القرينة الأنفية الاولى والثانية لولبية الشكل في حين كانت القرينة الثالثة او الذنبية مكورة وصغيرة. كما اوضحت النتائج أن النسيج المحيط بالمناخر هو نسيج ظهاري حرشفي مطبق متقرن مستمر فوق حافات المنخرين حتى دخوله التجويف الأنفي، حيث يصبح ممثلا بظهارية الدهليز وهي نسيج حرشفي متقرن متحور، والنوع الثاني من الظهارية يتمثل بالظهارية التنفسية، والتي توجد في المنطقة التنفسية للتجويف الأنفي، اما النوع الثالث فهو الظهارية الشمية الموجودة في المنطقة الشمية للتجويف الأنفي ، والاخيرة عبارة عن نسيج ظهاري عمودي مطبق كاذب، مؤلف من ثلاثة أنواع من الخلايا هي: الخلايا القاعدية ، والخلايا الساندة ، والخلايا الحسية او المستقبلية .

كلمات مفتاحية: عضو الشم، شكلياء، نسيج.

Abstract

The Morphological description and histological structure of olfactory organ in local chicken have been studied. The Results of the present study showed that olfactory organ in local chicken is composed of two nasal chambers which are small conical in their shape, and located at the dorsal surface of the head beneath the eye level. Nasal chambers are separated by nasal septum. The nasal chambers open to the outside through the external nares and to the oral cavity through the internal nares. On the other hand results revealed that each of the nasal cavity contains three chonchae which represented by rostral nasal choncha, middle nasal choncha and caudal nasal choncha. The first and the second are scroll in their shape while the third is small spherical.

Study of the histological structure of olfactory organ in local chicken showed that the tissue surrounded the external nares is keratinized stratified squamous epithelium, which extends above the nares edges to the beginning of the nasal cavity and forming the vestibular epithelium. The respiratory epithelium is found in the respiratory region of the nasal cavity. The olfactory epithelium represented by pseudostratified columnar epithelium which consist of basal cells , supporting cells in and receptor cells.

المقدمة :

يلعب عضو الشم [Olfactory Organ] دورا مهما في حياة الحيوانات بضمنها الفقرات لما له من اهمية في الفعاليات السلوكية ولاسيما فيما يتعلق بالتغذية والجنس وعادات التكاثر والتمييز بين افراد الجنس الواحد فضلا عن الكشف عن المفترسات والهجرة [1,2,3].

درست أعضاء الشم في الفقرات المختلفة مظهرها ونسجها وجنينيا فضلا عن الجانب الفسلي من قبل العديد من الباحثين ومنذ امد ليس بالقرب [4,5,6].مراجعة المصادر المتوفرة تشير الى ان أعضاء الشم لم تنل اهتماما واسعا من قبل الباحثين العراقيين ، ومن بين الدراسات التي تناولت أعضاء الشم في الفقرات العراقية دراسة زاكو [7] التي تناولت دراسة التمايز الخلوي في الظهارية الشمية لجنين الدجاج، ودراسات الاسدي وجماعتها[8] الذين درسوا عضو الشم في سمكة الكارب بالأعتيادي، ودراسات نجيب وجماعتها [9, 10] عن عضو الشم في اسماك البني *Barbus sharpeyi* والشبوط *Barbus grypus* على التوالي، كما درست الرفيعي [11] الوصف المظهري والتركيب النسجي لعضو الشم في سمكة الجري اللاسع *Heteropneustes fossilis* والضفدعة العراقية

Ranaridibunda على التوالي، ولم نعثر على دراسات اخرى تتناول أعضاء الشم في انواع اخرى من الفقرات مما كان حافزا لاجراء الدراسة الحالية والتي أخذت بنظر الاعتبار دراسة عضو الشم في الدجاج المحلي [*Gallus domesticus*, Chicken] أملاً في ان تقدم هذه الدراسة اضافة جديدة للمعرفة في جوانبها المختلفة.

المواد وطرائق العمل

جُمعت العينات من الاسواق المحلية لمحافظة بغداد وتم اختيار العينات باعمار مختلفة لغرض اعطاء فكرة واضحة عن الوصف المظهري والتركيب النسجي لعضو الشم في الحيوان موضوع الدراسة. شملت الدراسة الشكلية لعضو الشم في الدجاج المحلي التعرف على موقع وشكل الفتحات المنخرية الداخلية والخارجية ودراسة الممرات الانفية ومكونات التجويف الانفي . اتبعت في الدراسة الحالية طريقة هيومنس [12] في تحضير الشرائح النسيجية، حيث ثبتت العينات بمحلول بوين [Bouuns Fluid] واستخدمت في الدراسة الحالية الصبغة الروتينية [ايوسينهيماتوكسلين] [Eosin-Haematoxylin] وصبغة شيف حامض البريودك [PAS]، وتم التحميل باستعمال بلسم كندا [Canada Balsam].

النتائج والمناقشة

اظهرت نتائج الدراسة الحالية التي تناولت الوصف الشكلي والتركيب النسجي لعضو الشم في الدجاج المحلي [*Gallus domesticus*] جملة من الملاحظات الجديرة بالاهتمام والمناقشة وكما يأتي:

الوصف الشكلياني [Morphological Description]

المنخر [Nares].

اظهر الفحص العياني والمجهري لعضو الشم في الدجاج المحلي مخروطية الشكل جزؤها الامامي ضيق والخلفي متسع، وتقع التجاويف الانفية على السطح الظهري للرأس تحت مستوى العيون وعند قاعدة المنقار. ويكون التجويفان مفصولين عن بعضهما بوساطة حاجز انفي [Nasal Septum] غضروفي غير كامل، و يفتح التجويفين الانفيين إلى الخارج بوساطة زوج من الفتحات الخارجية [المنخر الخارجية External Nares] والتي تقع إلى الخلف قليلا من الخط الامامي في الجزء القاعدي للمنقار العلوي وهي مغطاة بطية جلدية ذات حراشف قرنية [Horny Flap] كما يفتح التجويف الانفي إلى داخل التجويف الفمي بوساطة زوج من المنخر الداخلية [Internal Nares]. ان موقع الفتحات المنخرية الخارجية عند قاعدة المنقار ربما يؤثر ضعف في الكفاءة الشمية للدجاج المحلي [13]، كما ان هذا الموقع ربما يعود لعدم حاجة الدجاج المحلي لتشخيص الطعام فهو يتناول وكما هو معروف ممتوفر من الغذاء بغض النظر عن نوعه. [شكل 1, 2]. تظهر الفتحات المنخرية في الطيور باشكال متباينة خلال الانواع المختلفة فمنها البيضوي والانبوبي والمكور والخيطي والحلزوني وغيرها [14, 15, 16]، وقد تختزل الفتحات المنخرية الى شقوق ضيقة جدا بالشكل الذي تبدو فيه مغلقة او معدومه كما هو الحال في طائر الاطيش [Gannet] [13].

نتائج الدراسة الحالية اظهرت توافقا مع ما توصلت اليه دراسات المجموعة الأولى من الباحثين، حيث يمتلك الدجاج المحلي فتحتين منخريتين بيضويتا الشكل وهي في ذلك تؤكد ما توصل اليه عدد من الباحثين [17, 18] وفيما يخص الفتحات المنخرية الخارجية فهي تختزل في الدجاج المحلي بفعل وجود طية او غطاء انفي [Horny Flap] و من خلال وجود صفائح شاقولية بطنية، وهذا ماكدته دراسات كل من فيتز جيرالد [19] خلال دراسته عضو الشم في طائر السلوى [Quail]، وميكيلاند [20] ودايس وجماعته [21] الذين درسوا عضو الشم في الدجاج المنزلي والبط وطيور منزليه اخرى.

التجاويف الانفية [Nasal Cavities].

□□□ اظهرت نتائج الدراسة الحالية ان التجويف الانفي الرئيس في الدجاج المحلي ينقسم بواسطة حاجز انفي وسطي الى تجويف انفي ايمن واخر ايسر ويتصل كل منهما اماميا بالمنخر الخارجي وخلفيا بالمنخر الداخلي الذي يقع في الجزء العلوي للبلعوم، وهو يتوافق مع خطة البناء التركيبي للتجاويف الانفية في الفقرات عموما بضمنها الدجاج المحلي [21,20, 3].
يختلف الحاجز الانفي الذي يفصل التجويف الانفي الايسر عن الايمن فقد يكون عمودي مكتمل وعندئذ تكون المناخر غير مثقبة او غير منفذة [Nares Imperviae] اما عندما يكون الحاجز الأنفي غير كامل فان التجاويف الانفية اليمنى واليسرى تجتمع معا والطيور التي تمتلك هذه الصفة تكون مناخرها منفتحة او منفذة [Nares Perviae] كما في البط [Ducks] والوز الابيض [White Geese] وطيور السلوى [Quil] [23,22]. نتائج الدراسة الحالية اوضحت ان الحاجز الانفي في الدجاج المحلي يكون غضروفي غير مكتمل وهو بذلك يتوافق مع ما توصل اليه الباحثين اعلاه في دراستهم للبط والوز وطيور السلوى وبشكل عام فان التجاويف الانفية للدجاج المحلي صغيرة مخروطية الشكل جزؤها الامامي ضيق وجزؤها الخلفي متسع، وهي تقع على السطح الظهري للرأس تحت مستوى العيون وعند قاعدة المنقار، ويبدو ان صغر التجاويف الانفية يتناسب مع حاسة الشم الضعيفة لدى الطيور بضمنها الدجاج المحلي [14].
اظهرت الدراسة الحالية وجود ثلاث قرينات في التجويف الانفي للدجاج المحلي، وهي تتمثل بقرينة انفية امامية اوخطمية [Anterior or Rostal Nasal Concha] وقرينة انفية وسطي [Middle Nasal Concha] وقرينة ذنبية او شميه [Caudal or Olfactory Nasal Concha] [شكل3].

تشير الدراسات الى ان التجويف الانفي في الطيور يحوي عادة ثلاث قرينات انفية تظهر تباينا في اشكالها وحجمها وتركيبها [25,24,20]. وقد تفقد احدى هذه القرينات في بعض انواع الطيور ففي طائر ال [Sulida] تكون القرينة الخطمية مفقودة في حين تفقد القرينة الوسطى في طائر ال [Palacrocoracids] وتفقد القرينة الذنبية في طيور ال [Collocoila] وطيور ال [Jungle Crow] [26,24]. اما في الطيور الدجاجية فان القرينات الانفية الثلاث تكون موجودة وهي تتباين في احجامها واشكالها [25,24,20]، وهذا ما اكدته الدراسة الحالية حيث اتضح وجود القرينات الثلاث ضمن التجويف الانفي وكانت القرينة الخطمية والوسطى لولبية [Scroll] في شكلها في حين كانت الخلفية مكورة [Spherical] وصغيرة.

البصلة الشمية [Olfactory Bulb]

تظهر البصلة الشمية بشكل تركيب مخروطي صغير جدا حيث تتناسب مع حاسة الشم الضعيفة النمو لدى الطيور ويبرز العصب الشمي من مقدمتها [شكل4]. تمتلك الطيور عادة فصوصاً بصرية كبيرة وفصوصاً وبصلات شميه صغيرة تتناسب وحاسة الشم الضعيفة نسبيا فيها [27] وهذا ما اكدته نتائج الدراسة الحالية من حيث شكل وحجم البصلة الشمية، وهو ما يؤكد كون حاسة الشم ضعيفة في الدجاج المحلي اعتمادا على نسبة حجم البصلة الشمية الى حجم نصف كرة المخ، حيث اشار روبر [28] الى ان معدل حجم البصلة الشمية الى نصف كرة المخ لكل نوع من انواع الطيور مهم في تحديد القابلية الشمية، فالطيور التي يكون فيها هذا المعدل مرتفعاً تكون حاسة الشم فيها قوية والعكس صحيح بالنسبة للطيور التي حاسة الشم فيها ضعيفة كما هو الحال في الدجاج المحلي.

التركيب النسيجي لعضو الشم في الدجاج المحلي

Histological Structure of the Olfactory Organ in *Gallus domesticus* [Chicken]

اظهرت الدراسة الحالية ان النسيج المحيط بالمناخر يتمثل بنسيج ظهاري حرشفي مطبق متقرن [Keratinized Stratified Squamous Epithelium] [شكل5] يستمر فوق حافات المنخرين حتى دخوله التجويف الانفي حيث يتغير النسيج عند دخوله التجويف الانفي إلى نسيج ظهاري حرشفي مطبق متقرن متحور [Modified Keratinized Stratified Squamous Epithelium] لذلك يدعى بظهارية الدهليز [Vestibular Epithelium] او مخاطية الدهليز وفيه تنتظم الخلايا الظهارية بشكل اعمدة فتعطي لسطح الظهارية المظهر المتموج، والجزء العلوي لكل عمود حاوي انوية متغلظة [Pyknotic Nuclei] وتوجد طبقة او طبقتين من الخلايا القاعدية، والصفحة الاصلية تظهر ممثلة باليافوكولاجينية و مرنة او مطاطة تربط الظهارية بالتركييب التي تحتها والمتكونة من عظام او غضاريف كما تحوي اوعية دموية ولمفاوية [شكل6].
تشير الدراسات التي تناولت التركيب النسيجي لعضو الشم في الطيور الى ان النسيج المحيط بفتحة الانف في الطيور يتألف من ظهارية حرشفية مطبقة، وقد لوحظ هذا التركيب في الدواجن من قبل الباحث Huang [29]، كما اشارت الدراسات الى ان النسيج يتغير عند دخوله الدهليز الى نسيج حرشفي مطبق متحور تنتظم الخلايا الظهارية فيه بشكل اعمدة فتعطي المظهر المتموج لسطح الظهارية وهذه الصفة تنفرد فيها الطيور [30]، وهو ما يتفق ونتائج الدراسة الحالية.
يغطي سطح القرينة الانفية الخطمية والاجزاء الامامية للتجويف الانفي في الدجاج المحلي بظهارية عمودية مطبقة كاذبة مع العديد من العنبيات الغدية وهذه الملاحظة جاءت مطابقة مع ما توصل اليه الباحث جن وجماعته [Jin et al.] [31] في دراستهم لعضو الشم في النعام (شكل 7).

النوع الثاني من النسيج الظهاري الذي يغطي التجويف الانفي يتمثل بالظهارية التنفسية او مخاطية المنطقة التنفسية [Respirator or Non Sensory Epithelium]. والظهارية اللاحسية [التنفسية] توجد في المنطقة التنفسية للتجويف الانفي حيث تغطي القرينة الوسطى والجزء الوسطى من التجويف الانفي في الدجاج المحلي [32,30] وهذا يوافق ما توصلت اليه

نتائج الدراسة الحالية، حيث اظهرت ان الظهارية التنفسية توجد في المنطقة التنفسية للتجويف الانفي وهي تغطي القرينة الوسطى والجزء الوسطى من التجويف الانفي وقد تراوح سمكها بين [25-40] مايكروميتر وبمعدل [33.25] مايكروميتر، وتظهر عبارة عن نسيج عمودي مطبق كاذب تظهر خلاله الخلايا الفارزة للمخاط او الخلايا الكأسية [Goblet Cells] والتي تتمثل بالطبقة السطحية المحيطية وتتميز بكونها منتفخة، اجسامها مدورة وتظهر باعداد كبيرة جدا ضمن الظهارية التنفسية [شكل 8 و9]، والصفحة الاصلية للظهارية التنفسية تبدو عبارة عن نسيج ضام مفكك مع العديد من الغدد الغنبيبة البسيطة والمركبة واوعية دموية ولمفاوية.

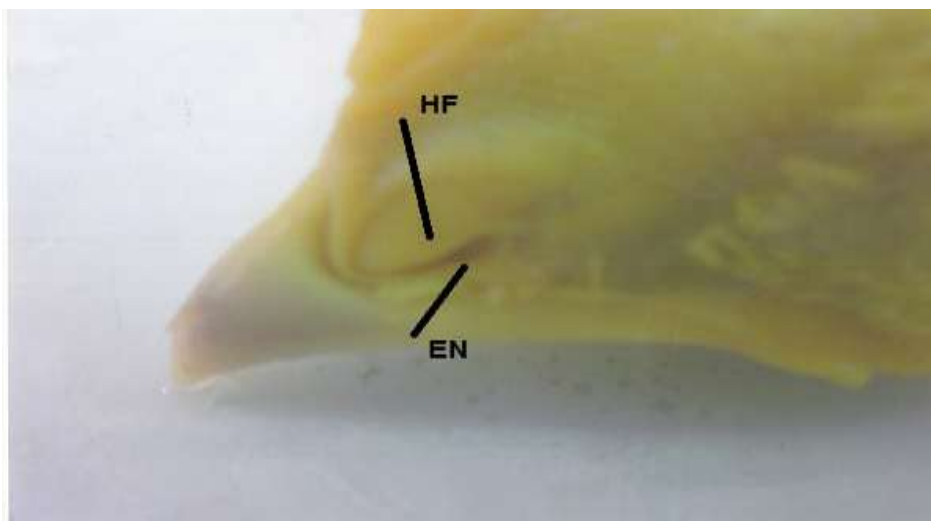
تغطي الظهارية الشمية او مخاطية المنطقة الشمية وهي ظهارية حسية او شميه [Olfactory or Sensory Epithelium] المنطقة الشمية من التجويف الانفي في الدجاج المحلي موضوع الدراسة الحالية، وهي تغطي القرينة الخلفية [الذنبية] والجزء الخلفي من التجويف الانفي، وتتصف الظهارية الشمية بكونها سميكة حيث تراوح سمكها بين [70-42.5 مايكروميتر] وبمعدل [60.5 مايكروميتر] وهي عبارة عن نسيج ظهاري عمودي مطبق كاذب مؤلف من ثلاث انواع مختلفة من الخلايا هي الخلايا القاعدية [Basal Cells] التي تكون خلايا قليلة العدد واقعة في الطبقات العميقة للظهارية الشمية وتكون مدورة الشكل نواتها بيضوية مركزية الموقع داكنة الصبغة ويظهر سايتوبلازمها غامق اللون و يبدو ان هذه الخلايا تهجر باتجاه الطبقات العليا للظهارية الشمية حيث يعتقد انها خلايا سلف للخلايا الساندة والخلايا المستقبلية [شكل 10]. والنوع الثاني من الخلايا يتمثل بالخلايا الساندة والتي تتميز بكونها خلايا عمودية متطاولة تترتب في طبقة منتظمة تشغل اغلب الاحيان الطبقة السطحية للظهارية وهي مكونة من خلايا متوسعة باتجاه الجانب الخارجي ومتضيقة من الاسفل باتجاه الجانب الداخلي وكل خلية نواتها بيضوية الشكل باهتة الصبغة تقع في الجزء الخلفي للخلية وتظهر في قمم هذه الخلايا اهداب صغيرة [شكل 11].

النوع الثالث من الخلايا هو الخلايا المستقبلية او الحسية وهي عبارة عن عصبونات ثنائية القطب مغزلية الشكل ترسل إلى سطح الظهارية نئو شجيري [Dendrite] ينتهي بانتفاخ صغير يسمى الحوصلة او العقدة الشمية [Olfactory Knob or Vesicle] تنتهي بعدد من الاهداب اما المحوار [Axon] فيخترق الصفحة القاعدية حيث تتحد المحاور فيما بينها لتكون العصب الشمي [Olfactory Nerve] وتبدو الخلايا المستقبلية محاطة بالخلايا الساندة [شكل 12].

تشير الدراسات السابقة الى ان الظهارية الشمية او مخاطية المنطقة الشمية تغطي القرينة الانفية الذنبية والجزء الخلفي من التجويف الانفي في الطيور بضمنها الدجاج المحلي [33,25] وهي مؤلفة من نسيج عمودي مطبق كاذب، وهذا يمثل تطابقا مع نتائج الدراسة الحالية وبدا فان الدراسة الحالية تؤكد ما توصلت اليه الدراسات السابقة الذكر. تظهر الظهارية الشمية في جميع انواع الفقريات مؤلفة من ثلاث انواع من الخلايا [قاعدية- مستقبلية- ساندة] [34، 35].

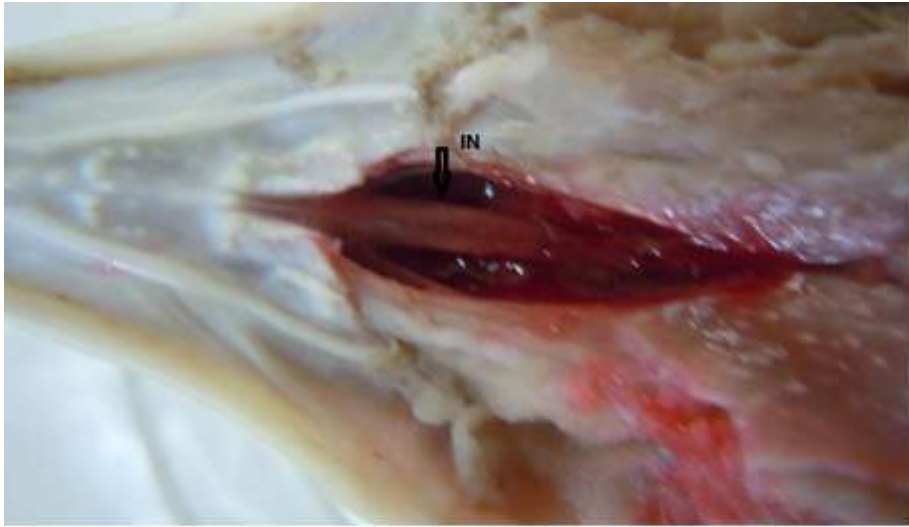
وقد تباين سمك الظهارية الشمية في الانواع المختلفة للفقريات حيث تراوح سمكها في الضفدعة العراقية [50-100 مايكروميتر] [15]، وفي الانسان يبلغ سمك الظهارية الشمية [60-70 مايكروميتر] [36].

نتائج الدراسة الحالية اظهرت توافقا مع النتائج اعلاه من حيث وجود ثلاثة انواع من الخلايا ضمن النسيج الظهاري الشمي وهذا متأت بالتأكد من خطة البناء التشريحي والنسجي الذي تستند اليه خطة البناء الوظيفي الواحدة في الفقريات [27]. اما من حيث السمك فان سمك الظهارية الشمية في الدجاج المحلي والذي يكون بمدى [42.5 - 60] مايكروميتر فأنه ربما يؤشر جانبا ذو صلة تركيبية إذ اثبتت الدراسات عدم وجود علاقة بين سمك الظهارية الشمية والسعة الشمية [37].

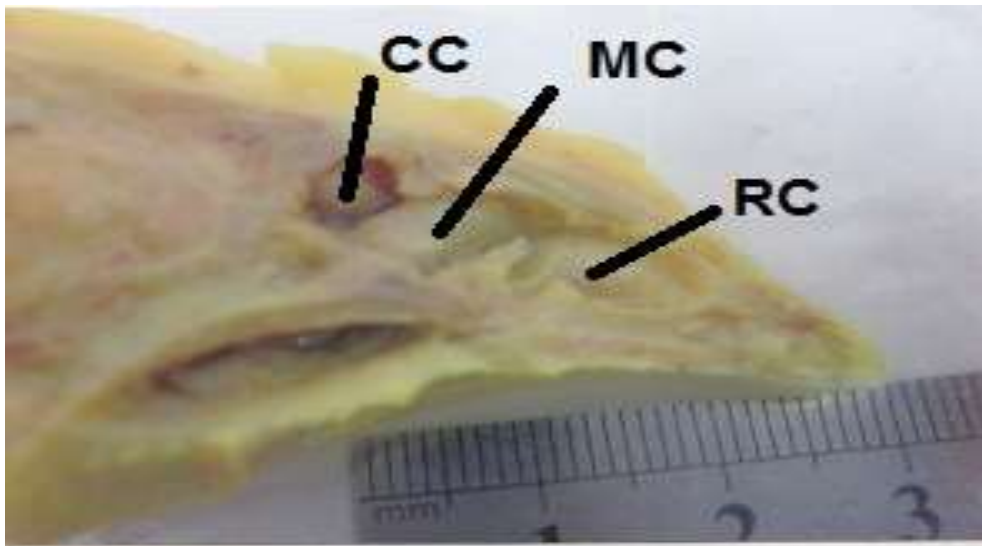


شكل (1) منظر خارجي لرأس الدجاج المحلي يوضح الفتحات المنخرية الخارجية

EN :External Naris, HF:Horny Flap

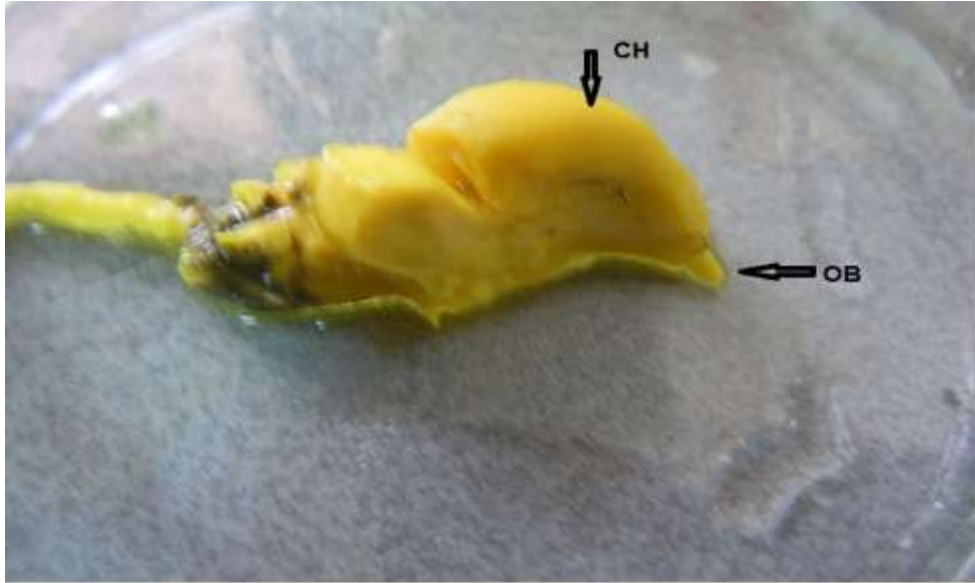


شكل (2) منظر خارجي لرأس الدجاج المحلي يوضح الفتحات المنخرية الداخلية بعد حقن التجويف الانفي بالهلام
IN:Internal Naris



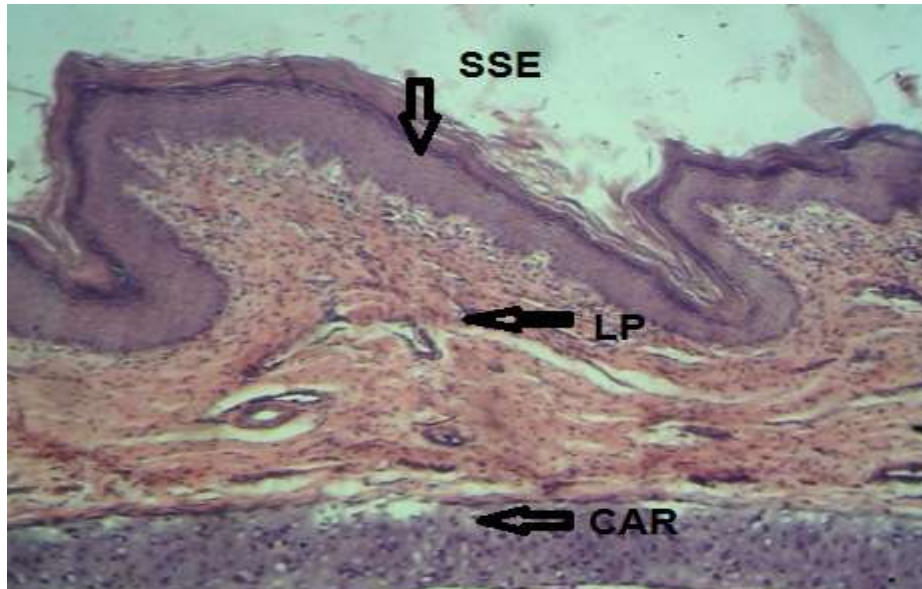
شكل (3) منظر خارجي لرأس الدجاج المحلي يوضح التجويف الانفي والقرينات الانفية

RC:RostralConcha,MC:MiddleConcha,CC:Caudal Concha.



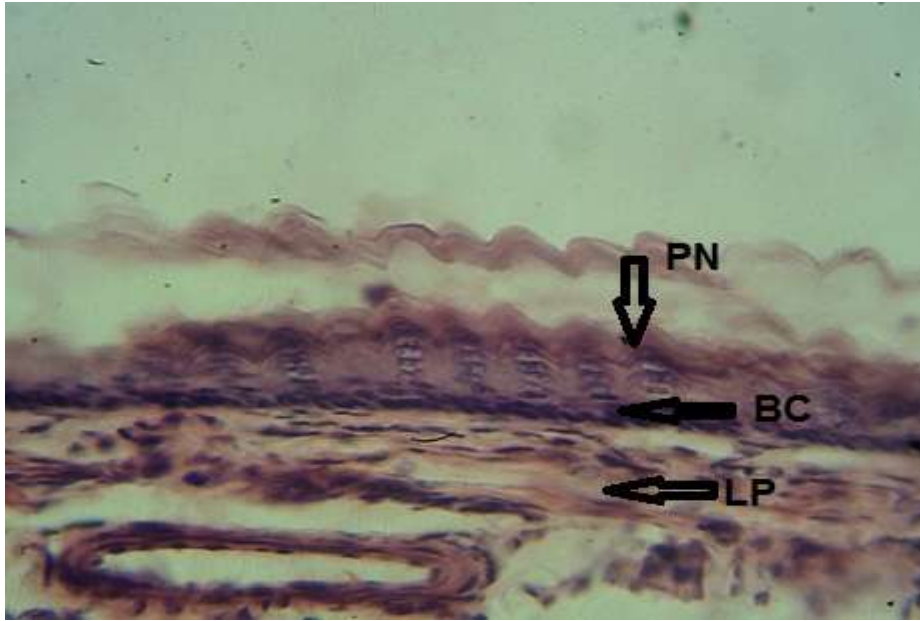
شكل(4) نصف الدماغ في الدجاج المحلي يوضح البصلة الشمية

OB:Olfactory Bulb,CH:Cerebral Hemisphere.



شكل(5) مقطع نسيجي يوضح النسيج المحيط بالمناخر الخارجية في الدجاج المحلي (400X)(H&E Stain)

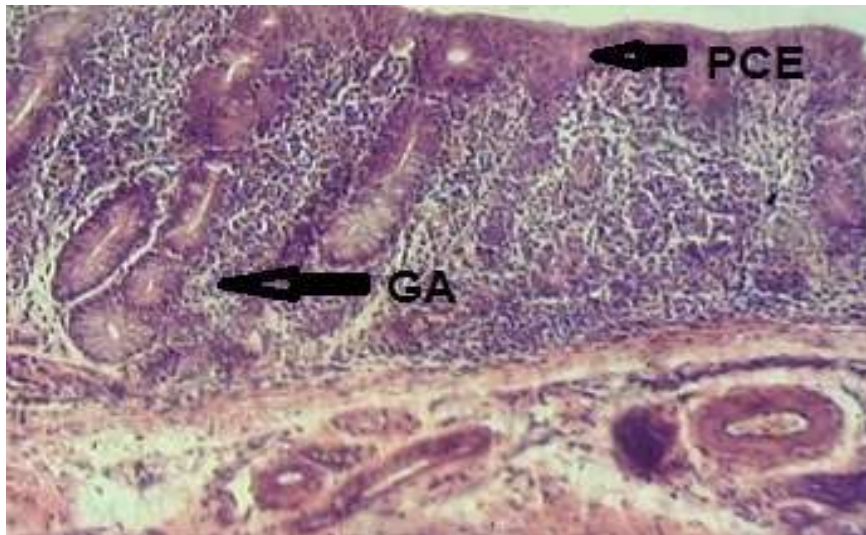
SST:Stratified Squamous Epithelial Tissue,LP:LaminaProperia,CAR:Cartilage



شكل(6) مقطع نسيجي يوضح ظهارية الجزء الامامي للدهليز في الدجاج المحلي(400X)

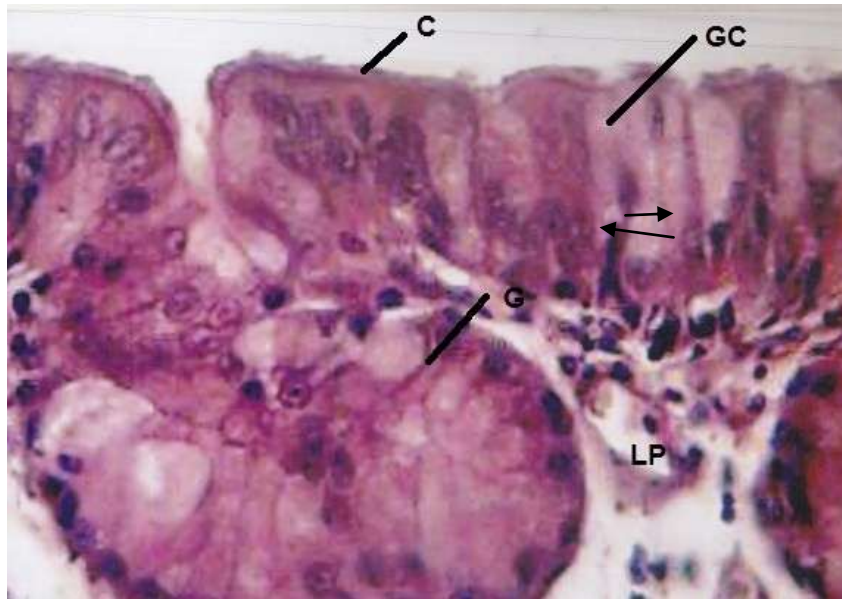
(H&E Stain)

PN:Pyknotic nuclei, LP:Lamina Propria,BC:Basal Cell,



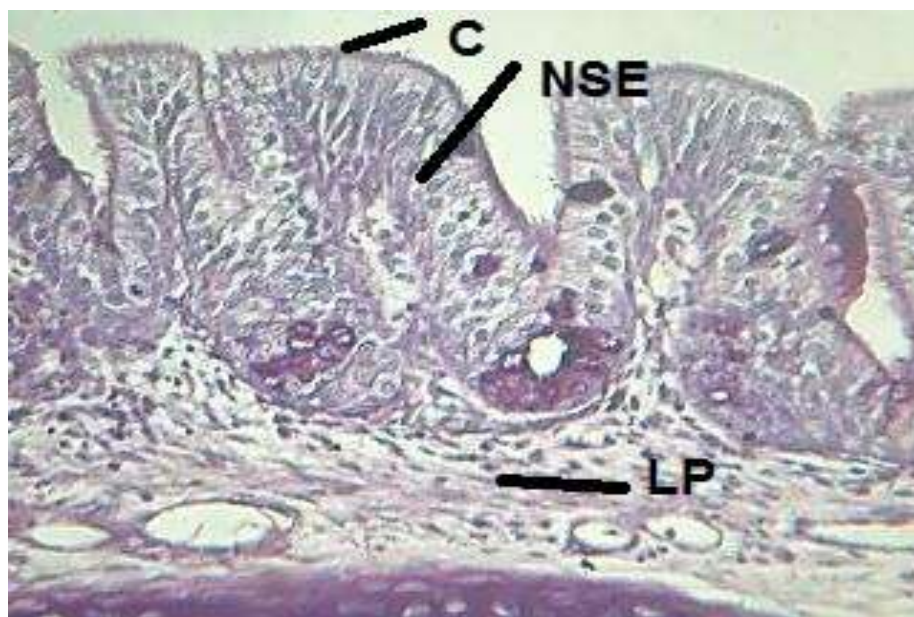
شكل(7) مقطع نسيجي يوضح النسيج المغطي لسطح القرينة الانفية الامامية والجزء الامامي للتجويف الانفي في الدجاج المحلي(40X)(H&E Stain)

GA:Glandular Alveoli,LP:Lamina Propria,PCE:Pseudostratified Columnar Epithelium.



شكل (8) مقطع نسيجي يوضح الظهارية اللاحسية في التجويف الانفي للدجاج المحلي (400X)(H&E Stain)

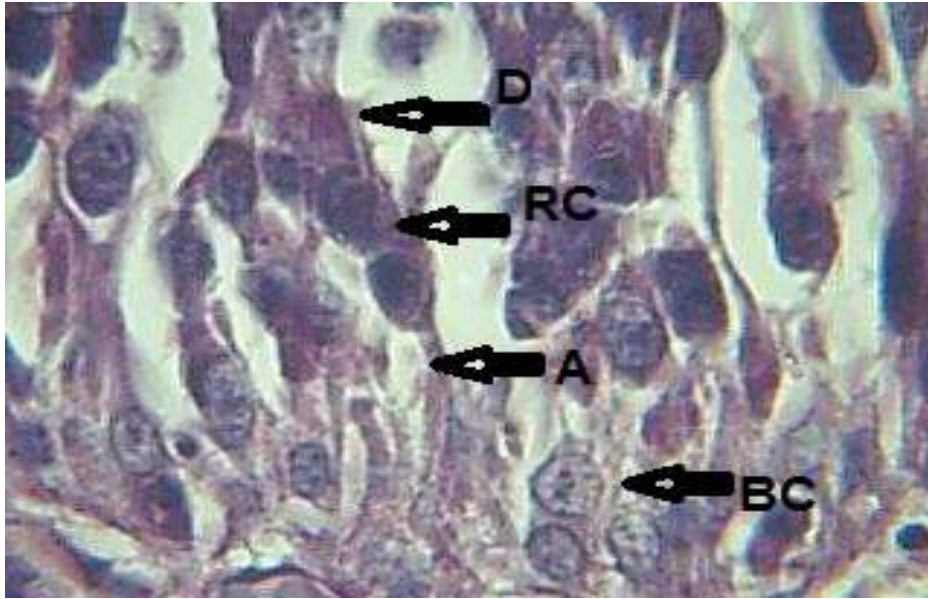
C:Cilia,GC:Goblet Cell,G:Gland,PSCE,Pseudostratified Columnar Epithelium.



شكل (9) مقطع نسيجي يوضح الظهارية اللاحسية في الدجاج المحلي (200X)

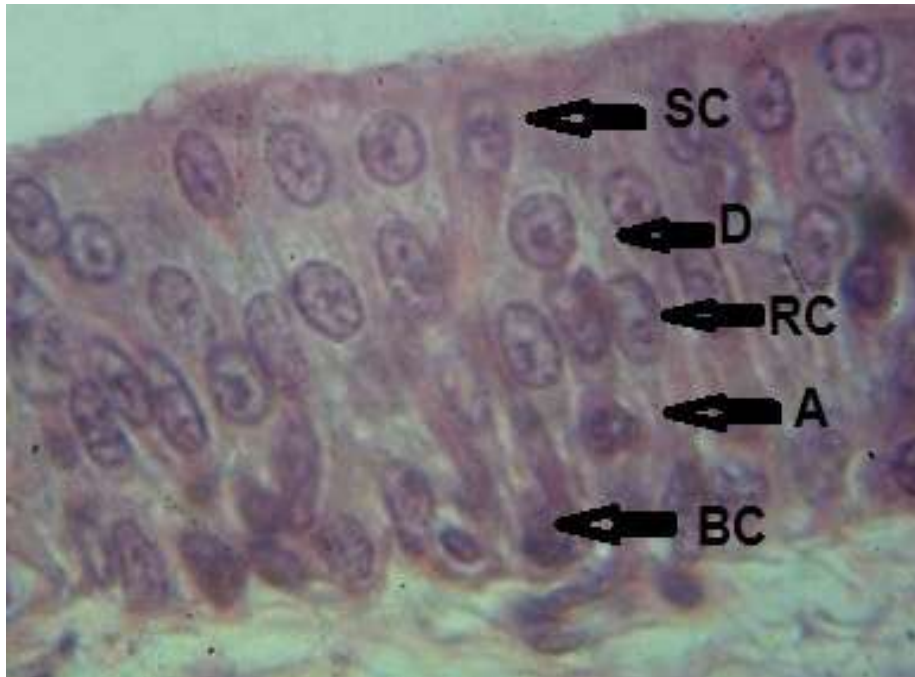
(PAS Stain)

C:Cilia,LP:Lamina Propria,NSE:Non Sensory Epithelium.



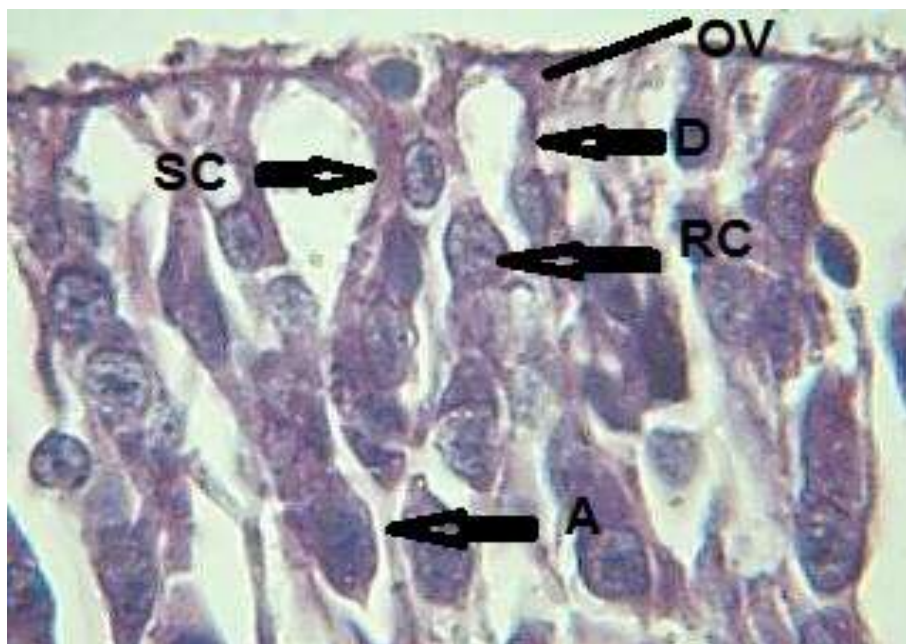
شكل(10) مقطع نسيجي يوضح الخلايا القاعدية للظهارية الحسية في الدجاج المحلي(1000X)
(PAS Stain)

BC:BasalCell,RC:ReceptorCell,A:Axon,D:Dendrite.



شكل (11) مقطع نسيجي يوضح الخلايا الساندة والمستقبلة للظهارية الحسية في ابدجاج المحلي(1000X)(H&E Stain)

SC:SupportingCell,RC;ReceptorCell,A:Axon,D;Dendrite,BC;Basal Cell.



شكل (12) مقطع نسيجي يوضح الخلايا الساندة والمستقبلة للظهارية الحسية في لبدجاج المحلي (1000X)(PAS Stain)

SC:Supporting Cell,RC;Receptor Cell,A:Axon,D;Dendrite,BC;Basal Cell

OV:Olfactory Vesicle.

المصادر

- Allison, A. C. (1953). The morphology of the olfactory in the vertebrates. Biol. Review., 28: 195-244..
- Kotpal, R. L. (1996.) Modern textbook of Zoology.(2nd ed.), RakeshKumerRastogi Publication, Gangotri, India: XVI + 632pp.
- غالي، محمد عبد الهادي وحسين عبد المنعم داود(2002). التشريح المقارن للحبليات. مطبعة دار الحكمة- جامعة بغداد.
- Harriman, A.E. & Berger, R.H. (1986). Olfactory acuity in the common Raven (*Carvuscorsax*) PhysiolBehav. 36: 257- 262.
- Burne, T.H., & Rogers, L.I. (1996). Response to odorants by the domestic chick. PhysiolBehav. 60: 1441-1447.
- Wallraff, H.G. (2004). Avian olfactory navigation: its empirical foundation & Conceptual state. Anim. Behav. 67: 189- 204.
- Zako, S. J. (1980). Cellular differentiation of the olfactory epithelium in the chick embryo. M. Sc. Thesis, Coll. Med., Univ. Baghdad: 209pp.
- الاسدي ، زينب ثامر شويث؛ غالي، محمد عبد الهادي؛ داود، حسين عبد المنعم(2002). التكوين الجنيني والتركيب النسيجي لعضو الشم في سمكة الكارب الاعتيادي (*Cyprinus capiro* L.)1. التمايز النسيجي للقرص الشمي. مجلة ابن الهيثم للعلوم الصرفة والتطبيقية. 15 (أ4): 29-39.
- نجيب، مليكة قاسم؛ داود، حسين عبد المنعم؛ غالي، محمد عبد الهادي(1999). التكوين الجنيني والتركيب النسيجي لعضو الشم في سمكة البني(*Barbus sharpeyi* Gunther).
2. الوصف المظهري والتركيب النسيجي لعضو الشم في السمكة البالغة. الطبيب البيطري، 9(1): 22-32.
- نجيب، مليكة قاسم وداود، حسين عبد المنعم(2002). التكوين الجنيني لعضو الشم في سمكة الشبوط (*Barbus grypus*, Heckel). مجلة الثروة السمكية، 1: 21-9.
- الرفيعي، ليلى محسن مهدي(2001). الوصف المظهري والتركيب النسيجي لعضو الشم في سمكة الجري اللاسع *Heteropneustes fossils* والضفدعة العراقية *Ranaridibunda*، رسالة ماجستير، جامعة بغداد.
- Humason, G. H. (1967) Animal tissue techniques (2nd ed.) ,WH. Freeman Comp. San Francisco.
- Negus, V. (1958). The comparative anatomy & physiology of the nose & paranasal sinuses. Livingstone, Edinburgh. (Cited by Moulton & Beidler, 1967).

14. Romer, A. S. & Parsons, T. S. (1977). The Vertebrate Body. PA: Holt- Saunders ,Philadelphia.
15. Thomas N. T., Martin P. C., Lawton G. M., Dorrestein, 2000, Avian Medicine – Medical pp.411.
16. Frank B. G., 2006 Syllabus Ornithology, (3rd ed.), p. 720.
17. Bradely, O. C.(1951). The Structure of the fowl.(3rd ed.),Oliver&Boyd,London.
18. Baumell, J.J.; King, A.S.; Breazile, J.E.; Evans, H. E. &Vanden, J.C. (1993). Nominaanatomica. anim. Published by the Nuttall Ornithological Club. No: 23, Combridge, Massachusetus. (Cited by Demirkan, 2007).
19. Fitzgerald, C.T. (1970): The coturniy quail anatomy & histology. Iowa State University Press, Ames Iowa.
20. McLelland, J. (1990). A colour Atlas of Avian Anatomy, published by Wolfe publishing Ltd.. England.
21. Dyce, K.M.; Sack, W.O. &Wensing, G.I.C. (1996). Avian anatomy. In: Textbook of Veterinary Anatomy, (2nd ed.) W.B. Saunders, Philadelphia..
- 22.Li., S. H.; Wang, J. .; Wang,Y.R.; Zhoo, Y. Y.; Guan, Z. Z. & Chen, G. D. (2002). Anatomical observation of breath organs in Wanxi White geese. J. Anhui Tech. Teachers Coll. 16: 27-28 (in Chinese) (Cited by Jin *et al.*,2008).
23. Demirkan, A. C.; Kurtul, I. &Hazirolu, R. M. (2007). Gross morphological features of the nasal cavity in japanesequail.VetFakDerg, 54:1-5.
24. Bang, B. G. (1971). Functional anatomy of the olfactory system in 23 orders of birds. Acta. Anat. 79: 1-76.
25. Bang, B.G & Wenzel, B.M (1985). Nasal Cavity & olfactory system in: king AS, Mcllland J, Editors. Form and function in birds vol.3. Academic press.
26. Yokosuka, M. ; Hagiwara, A. ; Sation, T. R.; Tsukahara, N.; Aoyama, M.; Wakabayashi, Y.; Sugita, S. & Ichikawa, M. (2009). Histological properties of the nasal cavity & olfactory bulb of the japanese jungle crow. Chem.. Senses 34: 581-593.
27. Kardong, K. V. (2006). Vertebrate comparative Anatomy function & evolution (4th ed.) McGraw, Hill, New York.
28. Roper, T.J. (1999.) Olfaction in birds, in: Slater PJB, Rosen Blatt J.S., Snowden C.T., Roper J.J, Editors. Advances in the study of behavior. Vol.28, New York: Academic Press. P. 247- 332.(Cited by Yokosuka *et al.*,2009).
29. Huang, Y. S. (1990). Anatomy &histology of domestic animals and fowls. Scichuan: Chendu University of Science and Technology Publisher
- 30.William, B. T. & Linda, B. M., (2000). Color atlas of veterinary histology. (2nd ed.).Lippincott William & Wilkins. Philadelphia.
31. Jin, E. H.; Peng, K. M.; Wang, J. X.; Du A. N.; Tang L.; Wel, L.; Wang, Y.; Li, S. H. & Song H. (2008). Study of the olfactory organ of African ostrich chick. Anat. Histol. Embryol.J. 37: 161-165. College of Veterinary Medicine. HuazhongAgr. Uni. Wuhan, China.
32. خماس، وائل عبد الحميد، ابراهيم، حارث محمد والشيخلي، عبد القادر جاسم (1990). الشامل في تشريح الدجاج- جامعة بغداد153-173.
33. Wenzel, B. M. (1971). Olfaction in birds. In hand book of sensory physiology. Vol. 4, L.M. Beidler, Ed.
34. Wattlelet, J.B. &Cauwenberge, V.P. (1999). Applied anatomy & physiology of the nose ¶nasal sinuses Journal of Allergy &Clin. Immunology Vol.54: 14- 25 .
35. Young, B.; Low, J. S.; Stevens, A. & Health, J. W. (2006). Wheather's functional histology (5th ed.), Churchill Livingstone,London
36. Leopold, D. A. (2000). Anterior distribution of human olfactory epithelium. Laryngoscope 110(3pt1): 417-421.
37. Hansen, A. &Zeiske, E.(1998). The peripheral olfactory organ of the Zebra fish, *Daniorerio*: an Ultrastructural study. Chem.. Senses, 23:39-48.